

ساختمان طبیعی رباط پهن و تومورهای آن

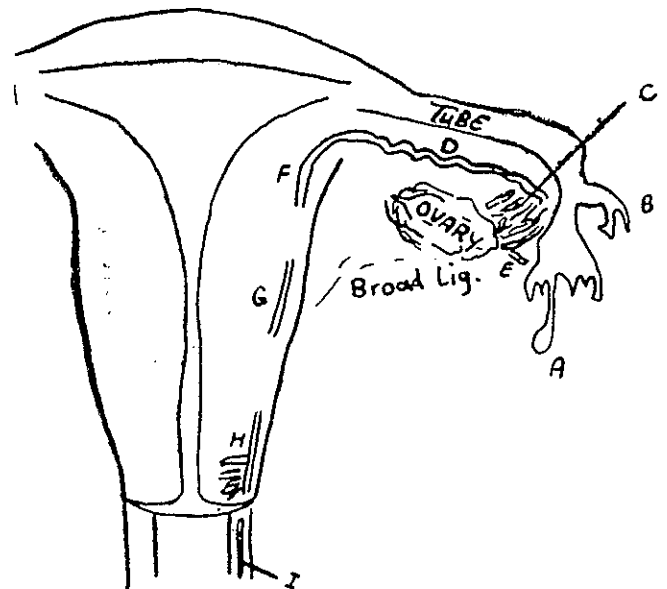
گزارش نه‌مورد تومور ضمایم رحمی بامنشاء احتمالی جسم ولف (مزونفریک)

دکتر محمد حسن کریمی نژاد *

صفاق نازکی (Mesovarium) بدان می‌چسبد. قسمتی که در بالای تخمدان قرار دارد مزوسالپنکس خوانده می‌شود.

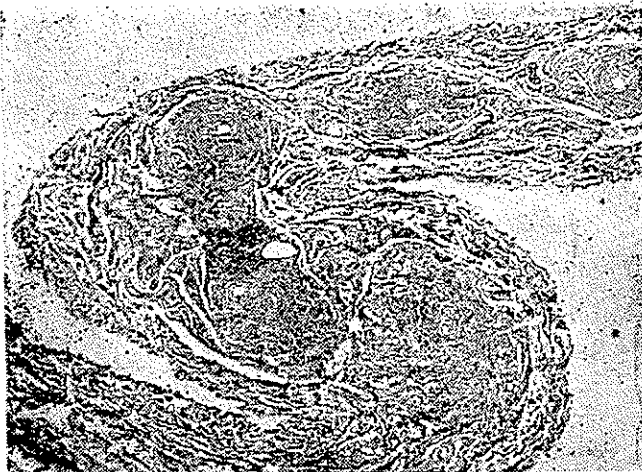
در چنین مجرای مزونفریک و در حدود ۸۰ لوله مزونفریک قسمتی از دستگاه ترشحاتی مزونفروس را تشکیل می‌دهد. بعد از ایجاد کلیه متانفریک مزونفروس تقریباً از بین رفته یک سوم تحتانی مجرای مزونفریک و در حدودده الی پانزده لوله مزونفریک که با قسمت فوقانی مجری مربوط می‌باشد باقی میماند. (شکل ۱) در جنس نر بقایای مجری و لوله‌ها ایجاد سیستم اسپریتیک را می‌نمایند ولی در جنس ماده بصورت بقایائی در داخل رباط پهن باقی میمانند. مجرای مزونفریک در خارج جدار عضلانی لوله و چسبیده بدان قرار دارد. این لوله معمولاً پیچ خورده بوده و در نتیجه چندین قطع آن ممکن است در یک برش دیده شود (شکل ۲) مجرای مزونفریک جدار عضلانی مشخص داشته که بر خلاف معمول طبقه داخلی طولی و طبقه خارجی حلقوی می‌باشد. پوشش مجری از سلولهای مکعبی

رباط پهن بصورت دو بال در دو طرف زهدان قرار دارند. این رباط از دو ورقه که در حقیقت دنباله صفاق قدامی و خلفی زهدان می‌باشد بوجود آمده‌اند. این پرده‌ها در بالا لوله‌های زهدان را بصورت لغافی در بر می‌گیرد و در سطح خلفی آن تخمدان بوسیله



شکل شماره ۱: دیگرام رحم و ضمایم و بقایای جسم ولف که ممکن است در یک زن بطور معمول دیده شود.

A - کیست یا به‌دار پارامزونفریک (کیست مورسایینی)
B - لوله اضافی - لوله‌های بزرگ و نریک که به مجرای مزونفریک مربوط می‌شوند
D - مجرای مزونفریک که معمولاً پیچ خورده می‌باشد
E - لوله پارامزونفریک که گاهی ممکن است در داخل رباط پهن دیده شود.
F, G - بقایای مجرای مزونفریک در اطراف رحم و یا در سطح قدامی
H, I - بقایای مجرای مزونفریک در دهانه رحم و جدار طرفی و ازن (مجرای کار نژاد)



شکل شماره ۲ - مقاطع متعدد مجرای مزونفریک را در داخل مزوسالپنکس نشان می‌دهد. (×۵۰)

* گروه آسیب‌شناسی دانشکده پزشکی

تومورهای رباط پهن بطور کلی بدو دسته : کیستهای احتباسی و تومور تقسیم میگردند .

الف - کیستهای احتباسی درین عضو شایع و چنانچه پایه دار باشد با اسم Hydatid Morgagni خوانده میشود .

این کیستها بطور کلی منشاء مزونفریک یا پارامزونفریک دارند که ممکن است داخل رباط بوده و یا اینکه پایه دار باشد که بر طبق نظریه گاردنر و همکاران در بیشتر آنها میتوان منشاء آنرا معلوم نمود و بعقیده آنان از عناصر زیر بوجود میآیند:

۱ - منشاء مزونفریک

کیستهای مجرای مزونفریک (داخل لیگمان - پایه دار)

کیستهای لوله های مزونفریک (داخل لیگمان - پایه دار)

۲ - منشاء پارامزونفریک

کیست پارامزونفریک (داخل لیگمان - پایه دار)

ب - تومور واقعی :

درین عضو تومورهای متعددی نیز گزارش شده است که

بطور کلی میتوان آنها را به سه دسته تقسیم کرد: [۱۳]

۱ - لیپوم ، نوریوم ، نوریولوما ، همانژیو آندوتلیوم

رتیکولوم سل سارکوما و مزوتلیوم بدخیم که اختصاصی نبوده و همانند

این تومورها در سایر اعضا میباشد . [۱۴ و ۱۳۰۹]

۲ - فیبرومیوم (لیومیوم) و لیومیوم سارکوم . این تومور

کاملاً شبیه تومورهای عضلانی رحم و بیش از چهارصد مورد توهور

خوش خیم و بیست و پنج مورد تومور بدخیم از آن گزارش شده است .

[۱۶ و ۷۵]

۳ - فیبرو آدنوما ، سیستو آدنو فیبروما ، سروسیتوما ،

کیست دموئید ، تومور برنر ، تومور گرانولوزا ، آدنوم رت .

تخمدان ، آدنوم پارامزونفریک ، مزونفرمای پایلر ، مزونفروما ،

آدنوکارسینوما ، سیست آدنوکارسینوما ، سرطان باسلول روشن ،

مزونفروم بدخیم ، دیس ژرمینوم و تومور سینوس آندودرمال

(تلیوم) که همانند تومورهای همانم خود در تخمدان میباشد و

منشاء آنها احتمالاً از تخمدان اضافی موجود در رباط پهن میباشد .

[۱ و ۳ و ۴ و ۷ و ۸ و ۱۰ و ۱۱ و ۱۲ و ۱۳ و ۱۵ و ۱۸ و ۱۹ و ۲۰ و ۲۴]

درین ۲۵ مورد تومور این عضو که مورد مطالعه نویسنده

قرار گرفت هفت مورد تومور با خصوصیات بافت شناسی مشخص و سیر

بالینی معین دیده شد که فقط تاکنون دو نمونه دیگر از آن در نوشتاری

پزشکی گزارش شده است . [۱۲ و ۸] بررسی این نه مورد تحت نظر

دکتر ربرت سکالی انجام و بعقیده ما این تومور خصوصیات

بافتی و هیستولوژی مشخص دارد و احتمالاً از بقایای جسم ولف

موجود در ضمائم رحمی سرچشمه میگردد . [۱۳]

با هسته میانی و زیگولر مفروش است . در حالات استثنائی پوشش کمی بلندتر بوده ولی هیچگاه مژه ندارد [۷ و ۶]

لوله های مزونفریک بطور دسته جمعی در خارجی ترین قسمت

مزوی تخمدان قرار داشته و بطرف لوله امتداد دارند . مجرای

مزونفریک پیچ خوردگی بیشتر داشته و از پوشش نازک عضلانی

طولی در داخل و حلقوی در خارج پوشیده شده اند . پوشش لوله ها

مشخص و برجسته تر از پوشش مجرای مزونفریک میباشد سلولها

استوانه ای کوتاه و غالباً بزرگتر از سلولهای پوشش مجرای مزونفریک

میباشد . و بطور کلی دو نوع سلول مژکدار و بدون مژک وجود دارد

سیتوپلاسم سلولهای مژکدار کم رنگ گرفته و در نتیجه سلولها گاهی

واکوئولیزه بنظر میرسد . هسته ها درشت معمولاً گرد و در وسط سلول

قرار گرفته است . سیتوپلاسم سلول بدون مژه پر رنگتر و با سیتوپلاسم

مژه دار متفاوت است هر دو نوع سلول معمولاً بیک اندازه میباشد .

با اینکه مشتقات جسم ولف و عناصر پارامزونفریک (موار)

هر دو از سلولهای مژه دار و بدون مژه مفروش میباشد ، اما چند

تفاوت کلی وجود دارد که میتوان آنها را از هم تمیز داد: [۷ و ۶]

۱ - سلولهای پارامزونفریک (مولر) در حدود ۵۰٪

بزرگتر از سلولهای مزونفریک میباشد . این تفاوت در سلولهای

مژه دار مشخص تر است .

۲ - مجری لوله های مزونفریک و مشتقات آنها دارای

پرده بازال مشخص میباشد در صورتیکه لوله و سایر مشتقات مجرای

مولر هیچگونه پرده بازال نشان نمیدهد .

بقایای جسم ولف در رباط پهن (مجری لوله های مزونفریک)

باسامی مختلف نامگذاری شده اند . گاردنر و همکاران اسامی زیر را

پیشنهاد و همانمهای مختلف آنها را در جدول زیر خلاصه

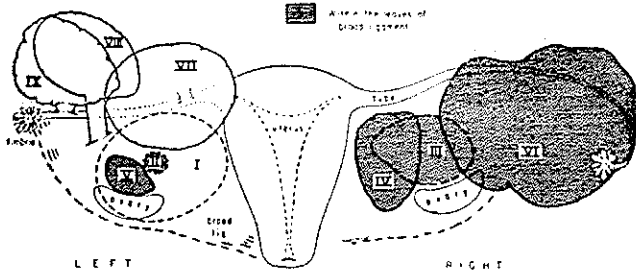
نموده اند [۶]

جدول شماره ۱

نام پیشنهادی کاربرد نر و همکاران	اسامی که قبلاً بکار برده شده است
جسم مزونفریک	جسم ولف ، عضو روزن مولر ، اپوفورون (Epoophoron) ، پاراوارپوم ، لوله های کوبلت (Kobelts tubules) لوله های مجاور تخمدان (پاراوارپال توبول) (Parovarial tubules)
مجرای مزونفریک	مجرای ولف . لوله طولی اپوفورون (Longitudinal tubule epoophoron.)
لوله های مزونفریک	لوله های ولف ، لوله های کوبلت ، لوله های اپوفورون ، لوله های عرضی اپوفورون

بوده و تومور احتمالاً به علت پیچ خوردگی دچار انفارکتوس شده بود. خصوصیات بالینی و پاتولوژی این تومورها در جدول شماره ۲ خلاصه میشود.

LOCATION OF 9 WOLFFIAN TUMORS
(Posterior View)



شکل شماره ۳: موقعیت، شکل و اندازه نسبی تومورها در تیاگرام فوق نشان داده میشود. تومورها نیکه موقعیت آنها گاهلاً مشخص نبود با خط مقطع ترسیم شده اند. (شکل از مقاله دکتر کریمی نژاد و دکتر اسکالی مجله Cancer 31 671, 1973)

نمای بالینی

سن متوسط در بیماران مورد مطالعه ۴۱/۵ سال و در پنج مورد علت مراجعه بپزشک احساس سنگینی در پائین شکم ناشی از تومور بوده که در یک مورد درد بطور حاد شروع شده و بتدریج بر شدت آن افزوده شده است و حالت تهوع و استفراغ و سفتی شکم کم کم بر آن اضافه گشته است.

یکی از بیماران که علاوه بر تومور رباط پهن در رحم نیز لیومیومی بقطر ۸ سانتیمتر داشت بعلت خونریزی و اژدر مراجعه نموده بود. در سه نفر از بیماران تومور یافته اتفاقی بوده در امتحان لگنی تومور ثابت و یا متحرکی در لگن دیده شد که در شش مورد در طرف چپ و در سه مورد در طرف راست قرار داشت. (ش ۳)

سه مورد از تومورها پایه دار یکی از تومورها بسطح خلفی رباط پهن چسبیده و پنج مورد در بین رباط پهن بودند. حفره لگنی در تمام موارد آزاد و در یک مورد حاوی صدها سانتیمتر مکعب مایع کاهی رنگ

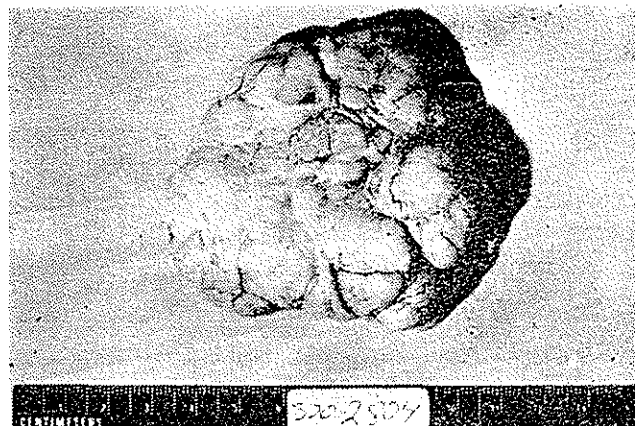
جدول شماره ۲

شماره	سن و نژاد	محل تومور	عمل جراحی	اندازه بر حسب سانتیمتر	تعداد تومور در هر صند میدان هیستوسکوپی	پی گیری بیمار
۱	۲۷ سال - سفید پوست	ورقه پشتی رباط پهن چپ	برداشتن تومور بعد UTTOO	۷/۲ × ۶/۸ × ۴/۵	۲/۵	سالم و عاری از تومور ۱۵ ۲/۳ سال
۲	۲۹ سال - سفید پوست	مزوسالپنکس چپ	؟	به قطر ۱/۳	۳	؟
۳	۴۷ سال - سفید پوست	مزوسالپنکس راست	برداشت تومور بعد UTTOO	۶ × ۴ × ۴	۲	سالم و عاری از تومور ۴۰ ماه
۴	۳۰ سال - سیاه پوست	مزوسالپنکس راست بین تخمدان و رحم	برداشت تومور	۶ × ۴ × ۳/۵	۱۴	سالم و عاری از تومور ۹ ماه
۵	۵۸ سال ؟	رباط پهن چپ بین ناف تخمدان و لوله	UTTOO	۳/۲ × ۲ × ۱/۵	۱۱	سالم و عاری از تومور ۲۵ ماه
۶	۵۱ سال - سفید پوست	قسمت کناری مزو - سالپنکس راست	UTTOO	۱۲ × ۹ × ۴/۵	۵	سالم و عاری از تومور ۱۷ ماه
۷	۳۸ سال - سفید پوست	چسبیده به لوله راست توسط پایه کوتاه	قطع پایه تومور U+LTO	۸ × ۶/۵ × ۳/۵	۴	هیسترکتومی و اژینال بعد از ۱۵ ماه امتحان لگن طبیعی
۸	۴۰ سال - سفید پوست	چسبیده به مزوسالپنکس چپ	قطع پایه تومور	۷ × ۵ × ۵	۴	-
۹	۴۴ سال - سفید پوست	چسبیده به لوله چپ توسط پایه ای بطول ۲ سانتیمتر	قطع پایه تومور	۶ × ۴/۵ × ۳/۳	۳	-

O = برداشتن تخمدان T = برداشتن لوله U = برداشتن رحم

آسیب شناسی

تومورهاها بین ۱/۳ سانتیمتر تا حداکثر ۱۲ سانتیمتر قطر داشتند معمولا تومور توپر تخم مرغی شکل بود پنج مورد لبوله و پشته پشته بوده اند. کپسول صاف و لغزنده و به رنگ سفید مری و آریدی، زرد رنگ پریده یا خاکستری کمرنگ بود. (شکل ۴)

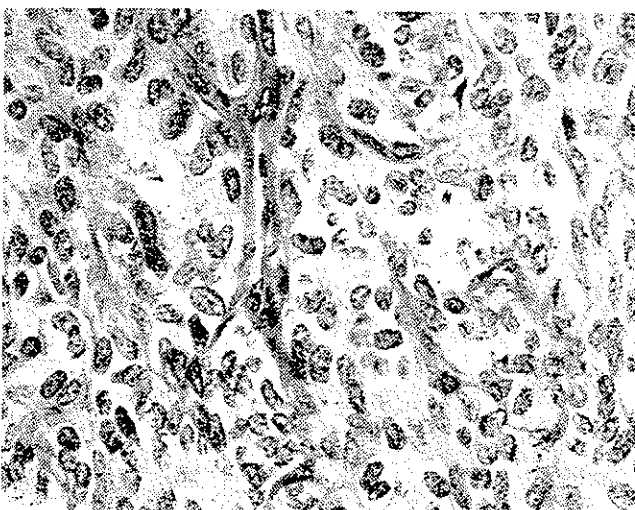


شکل شماره ۴: منظره پشته پشته و سطح صاف تومور قابل توجه است.

سطح مقطع تومور برنگ خاکستری با قوام لاستیکی گاهی سفت و گاهی نرم شکننده بوده نوارهای خاکستری ناهموار در چند مورد دیده شد. کالسی فیکاسیون موضعی که بعضی از آنها در کلیشه رادیوگرافی قابل رؤیت بوده است وجود داشت در بعضی موارد خونریزی داخل تومور و همچنین کیستها یکی گاهی تا ۵ سانتیمتر قطر داشته اند وجود داشت.

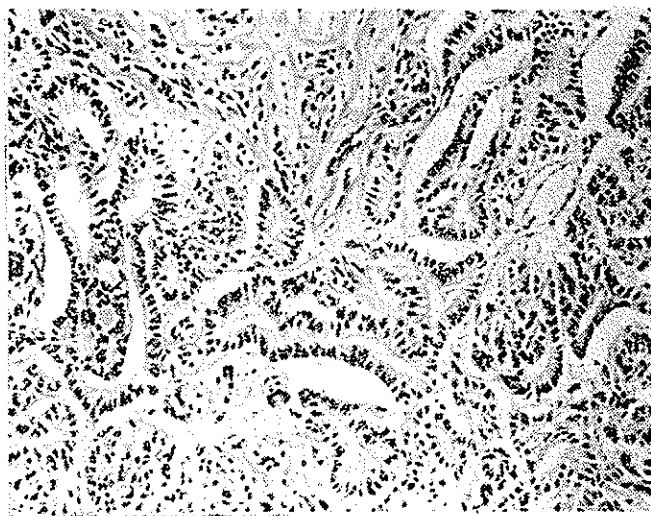تومور بر حسب مقدار و تعداد و نوع لوله‌ها مناظر مختلف ریز بینی نشان میدهد. این مناظر شامل:

- ۱ - مناطق توپر یا منتشر سلولهای اپی تلیال تومورال (شکل شماره ۵) - ۲ - ساختمانهای لوله‌ای بهم فشرده که تنگ



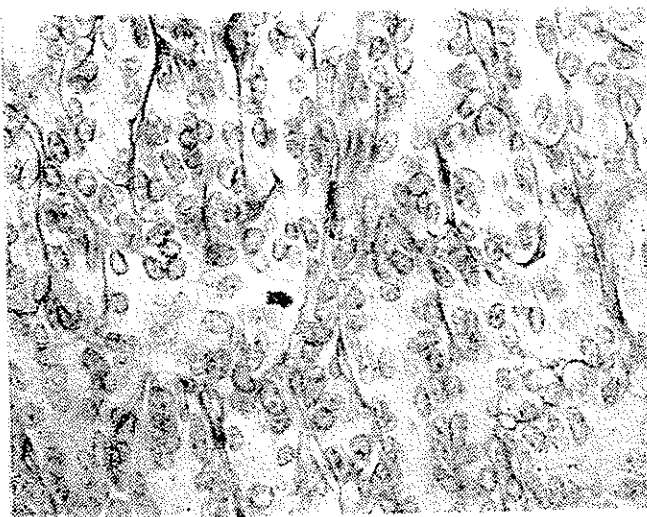
شکل شماره ۵: منظره توپر و طنابهای سلولی با نمایی شبیه سارکوم نشان میدهد. (H&E×۵۴۰)

همدیگر قرار دارند، این لوله‌ها پیچ خورده و بایکدیگر آناستوموز دارند، لوله‌ها توپر و هسته‌ها محیطی و سینتوپلاسم در مرکز قرار دارد ۳ - یا اینکه منظره سوراخ سوراخ و لوله‌های توخالی بوجود آورده که برخی از آنها بزرگ و کیستیک شده اند. (شکل ۶)



شکل شماره ۶: منظره لوله‌ای و نمایی شبیه آن در متر دیده میشود (H&E×۲۳۰) گاهی عده‌ای از لوله‌ها به داخل کیست برآمده منظره گلو مری و لوبولید بوجود می‌آورند.

در قسمتهای توپر هسته‌ها در کنار هم بوده و نمای سارکومی نشان میدهد. اما در رنگ آمیزی رتی کولین سلولها وسیله رشته‌های ازهم جدا میباشند. همچنین رنگ آمیزی پریودیک اسید شیف P.A.S مامبران بازال مشخص که سلولها بروی آن قرار دارند ظاهر مینماید (شکل ۷).



شکل شماره ۷: در اطراف طنابهای توپر سلولی مامبران مشخص دیده میشود در وسط تقسیم سلولی (میتوز) نمایان است (SAP×۵۴۰)

همبندی همانند سطح خارجی تخمدان پوشیده بود. اما حد فاصل بین نسج تومورال و کپسول غالباً نامشخص و جوانه‌هایی از تومور به داخل کپسول رفته است در بعضی موارد باندهای فیبر و بطور نامنظم از کپسول به داخل تومور رفته و آنرا به لب‌لوهایی تقسیم نموده بود.

بحث - وجود کیست در رباط پهن و ضمام رحمی نسبتاً شایع و ممکن است از منشاء بقایای جسم ولف یا مولر باشد که با در نظر گرفتن محک‌هاییکه دکتر گاردنر و همکاران بکار برده‌اند میتوان منشاء آنها را پیدا کرد [۷۰۶].

تومورهای حقیقی رباط پهن نیز قابل توجه است. عده‌ای از این تومورها از قبیل فیبر و آدنوما، سیست آدنوما و سوسیت آدنوما که گزارش شده است غالباً توصیف‌نمای میستولوژی بوده ممکن است منشاء مزونفریک یا مولرین داشته باشد [۷۰۶] تومورهاییکه بعنوان مزونفروما و یاسرطان با سلول روشن گزارش شده عموماً بجز یک مورد [۳] از سلولهای چندسطحی و اکوتولر روشن و گل میخی Hobnail با منظره لوله‌ای و یا پاپیلر درست شده‌اند و از نظر میکروسکوپی همانند تومورهای میباشند که ابتدا شیلر و بعداً سایر مولفین بعنوان مزونفرما شرح داده و آنها را از بقایای جسم مزونفریک میداند [۲۵ و ۲۳ و ۱۸].

دکتر سکالی و بارلو و همچنین سایر مؤلفین با ارائه دلائلی تصور مینمایند منشاء این تومورها از مجرای مولر و یا بافت مولری میباشد [۲۱ و ۲۲] و این قبیل تومورها را در قسمت‌هایی از دستگاه تناسلی (آندومتر) که بقایای جسم مزونفریک وجود ندارد میتوان دید. نه مورد توموری که نویسنده و دکتر سکالی مورد مطالعه قرار داده است [۱۳] با اینکه منشاء این تومورها بطور مستقیم در آزمایش میکروسکوپی تعیین نگردیده است ولی با رد کردن سایر احتمالات و با توجه به خصوصیات بافت‌شناسی آنها با احتمال زیاد از بقایای جسم ولف میباشد. در بعضی از تومورها لوله‌ها نمائی شبیه‌اند و متر را بخاطر می‌آورد ولی بطور کلی هیچگونه شباهت بین این تومورها و تومورهای مشتق از مجرای مولر و پوشش تخمدان وجود نداشت.

عده‌ای از این تومورها را بعنوان تومور دیفرانسیه‌سرتولی ولیدیگ (تولار آدنوم پیک) تشخیص داده بودند ولی در هیچیک از تومورها سلولهای ولیدیگ که از خصوصیات این تومورها میباشد دیده نشد و از طرفی احتمال اینکه از بین تمام تومورهای سرتولی ولیدیگ تنها نوع دیفرانسیه آن بدین تعداد نسبتاً زیاد دیده شود بعید مینماید.

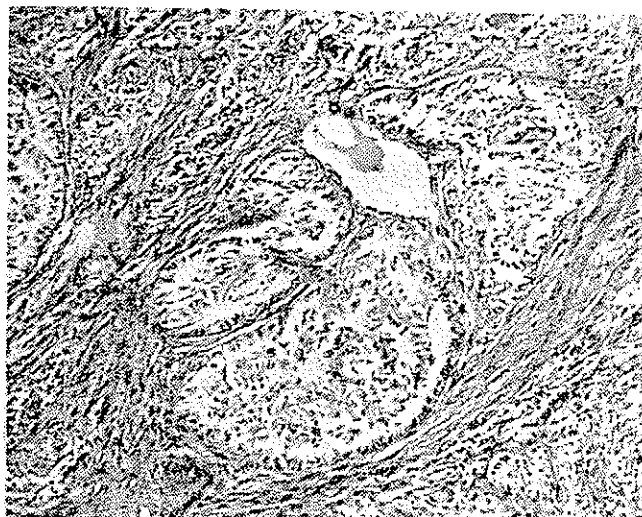
در مناطق توپر تومور شباهت ظاهری به تومور گرانولوزا نشان میداد. ولی بارنگ آمیزی رتیکولین منظره لوله بخوبی

در مناطق توپر لوله‌ها معمولاً تنگ و فقط دو رج سلول دارند، در جائیکه تراپیکولها نمای لوله‌ای بخود میگیرند مرکز آنها از یک ردیف سلول با سیتوپلاسم رنگ پریده مفرش است. لوله‌های حقیقی یا حفرات از چند یا یک ردیف سلول پوشیده شده‌اند که این پوشش در نواحی کیستیک خوابیده و صاف میشوند.

بعضی اوقات در مناطق توپر و اکوتولهای گرد یا بیضی وجود دارد که باهم یکی میشوند و منظره‌ای شبیه تومور آدنوما توئید را بوجود می‌آورد.

هسته سلولهای تومورال معمولاً بیضی اما در بعضی نواحی گرد یا نامنظم و دوکی شده و با منظره‌سار کوم را در نظر مجسم میدارد. این سلولها دارای کروماتین ظریف گاهی اوقات گرانولوزا ناموار و نوکلئول نامشخص میباشد.

تعداد میتوز در بیشتر از تومورها کمتر از یک در هر ده میدان میکروسکوپی و در دو مورد حداکثر ۲ میتوز در هر ده میدان قوی میکروسکوپی میباشد (شکل ۷). در بعضی از موارد سلولها حاوی گرانولهای PAS مثبت بود که بعد از هضم با دیاستاز عموماً ناپدید شدند. استرومای تومور در بعضی نواحی از شبکه رتیکولین ظریف درست شده و در بعضی نواحی بصورت الیاف کلاژن ضخیم درآمده است و گاهی استرومای سلولر رشته‌های سلولی را از هم جدا مینماید (شکل شماره ۸).



شکل شماره ۸: در وسط توده‌ای از سلولهای اپیتلیال در بین استرومای پرسلول دیده میشود. این منظره را عده‌ای به حساب آئورمز انولوزا گذاشته‌اند (H&E × ۱۶۰)

تغییرات دژنراتیو شامل نکروز و خونریزی در یکی از تومورهای پدیکوله مشخص بوده که درین مورد پیچ خوردگی پایه تومور موجب اختلال جریان وریدی گردیده بود. رسوب کلسیم بطور میکروسکوپی در سه مورد دیده شده تومور وسیله کپسول

مشهود است و در اطراف سلولها ممبران بازال مشخص دیده شد. سایر خصوصیات تومور این احتمال باسانی رد شد. با در نظر گرفتن در بعضی قسمتها تومور منظره ای شبیه تومور آدنوماتیک که منشاء آنرا از مزوتلیوم میدانند نشان میداد ولی با در نظر گرفتن مزونفریک می باشد، منشاء مزونفریک برای تومور مطرح گردید.

References

- 1_ Beck, J. S., and Scott A. L, J. Path. Bact. 83: 550-558. 1962.
- 2_ Brunhil M.: Obstet. Gynec. 25:126, 1965.
- 3_ Cabanne. F. (Dijon):. Bull. Ass. France. 41:139-148. 1954
- 4_ Fattah Youssef A. et Shaffek A.: Gynec. Pract. 15:48-101, 1964.
- 5_ Frachtman, K. G. Amer. J. Obstet. Gynec. 73:371-376, 1957.
- 6_ Gardner, G.H. et al., Amer. J. Obstet. Gynec. 55:917-937. 1948.
- 7_ Gardner, G.H. et al., Amer. J. Obstet. Gynec. 73:536-555, 1957.
- 8_ Greene, R. R. and Dilts, P. V., Amer. J. Obstet. Gynec. 93:886-888, 1965.
- 9_ Gruhn, J. G., et al.: Amer. J. Obstet. Gynec 78:1334, 1959.
- 10_ Huntington, R. W., Jr. and Bullock, W.K., Cancer 25:1368-1376, 1970.
- 11_ Janovski, N. A. and Bozzitti, L. P. Obstet. Gynec. 22:684-686.
- 12_ Johnston, J. W., et al: Amer. J. Obstet. Gynec. 74: 1272-1274, 1957.
- 13_ Kariminejad M. H., and Scully R. E.: Cancer 31:671-677, 1973.
- 14_ Lang, W. R. et Bland, C.B., Ann. Surg, 130:281, 1949.
- 15_ Lennox, B. and Meagher, D. J. J. Obstet. Gynec. Brit. Emp. 59: 783-785, 1952
- 16_ Lowell, D. M. and Karsh, J. Obstet. and Gynec. 32:107-110, 1968.
- 17_ Merrill, J. A., Obstet. Gynec. 13:472-476, 1959.
- 18_ Novak, E., Woodruff, J. D., and Novak, E. R., Amer. J. Obstet. Gynec. 68: 1222-1242, 1954.
- 19_ Powell, C. and Black, W. C., Amer. J. Obstet. Gynec. 40:318-323, 1940.
- 20_ Ragins, A. B., Amer. J. Obstet. Gynec. 40:302-306, 1940.
- 21_ Scully, R. E. and Barlow, J. F., Cancer, 20:1405-1417, 1967.
- 22_ Silverberg. S. G., & Cancer, 29:1680, 1972.
- 23_ Schiller, H., Cancer, 35:1-21, 1939.
- 24_ Teilum G. Special Tumors of Ovary and Testis Philadelphia and Toronto, J. B. Lippincott, PP. 111. 1971
- 25_ Teilum Gunna r.Aa .ct Path.et. Microb Scand. 34:431-481 .194.5